

初めて診断されたオズウイルス感染症患者

(速報掲載日 2023/6/23)

オズウイルス (Oz virus:OZV) はオルソミクソウイルス科 (Family Orthomyxoviridae) トゴトウイルス属 (Genus *Thogotovirus*) に分類される新規RNAウイルスである。2018年に本邦でタカサゴキラマダニ (*Amblyomma testudinarium*) より分離同定され¹⁾、野生動物の血清抗体調査によって国内での広い分布が予測されていたが²⁾、世界的にヒトでの発症や死亡事例は確認されていなかった。

今回初めて、発熱・倦怠感等を主訴として受診し、心筋炎により亡くなられた患者が、ウイルス学的・病理学的にOZV感染症と診断されたので報告する。

症例

2022年初夏、高血圧症・脂質異常症を基礎疾患にもち、海外渡航歴のない茨城県在住の70代女性に倦怠感、食欲低下、嘔吐、関節痛が出現し、39℃の発熱が確認された。新型コロナウイルス (SARS-CoV-2) のPCR・抗原検査は陰性であった。肺炎の疑いで抗生剤を処方されて在宅で経過を観察していたが、症状が増悪し体動困難となったため再度受診しその後、紹介転院となった。

来院時、意識は清明で血圧121/80mmHg、脈拍数105bpm (整)、体温38.3℃、呼吸数22/min、SpO₂ 94% (室内気) であり、身体所見としては右鼠径部に皮下出血が認められたが皮疹はみられなかった。血液検査では、血小板減少 (6.6万/ μ L)、肝障害、腎障害、炎症反応高値 (CRP 22.82mg/dL)、CK高値 (2049U/L、CK-MB 14IU/L)、LDH高値 (671U/L)、フェリチン高値 (10729ng/mL) があった。単純CTでは熱源を示唆する明らかな異常は認めなかった。

入院時、右鼠径部に飽血に近い状態のマダニの咬着が確認されたため、重症熱性血小板減少症候群 (SFTS) を含む節足動物媒介感染症も疑われた。入院後に実施された検査ではリケッチア感染症・SFTSは否定され、血液培養は陰性であった。

入院後、房室ブロックが認められペースメーカーを留置した。各種検査では心筋炎が疑われた。その後約10日で脈拍が安定したためペースメーカーは抜去した。入院20日目には意識障害が出現し、多発脳梗塞が確認されたため抗凝固療法を開始した。発熱が持続していたが、胸腹部骨盤造影CTでは明らかな熱源となり得る病巣や臓器腫大は指摘し得なかった。

治療継続中の入院26日目、突如心室細動が生じて死亡し、病理解剖が行われた。

OZV感染症診断の経緯

入院時に採取された全血、血清および尿に対し、茨城県衛生研究所において実施した次世代シーケンサー (NGS) によるメタゲノム解析とMePIC v2.0を用いた検索で、すべての検体からOZVの遺伝子断片が検出された。確認のためにウイルス分離試験を行ったところ、全血および血清を接種したVero細胞に細胞変性効果がみられた。さらに国立感染症研究所で培養上清を用いたウイルス粒子の電子顕微鏡観察 (図)、および培養上清抽出核酸を用いたOZVの遺伝子断片を検出するRT-PCR検査、real-time RT-PCR (RT-qPCR) 検査、ならびにNGSによる完全長ウイルスゲノム解析を実施し、分離された病原体がOZVであることを確認した。保管されていた全血、血清、尿、各種生検材料、解剖検体に対してRT-qPCR検査を実施したところ、いずれの検体からもOZV遺伝子断片が検出され、特に全血と心筋組織で高コピー数であった。血清を用いた抗体検査では、入院日からその後21日目までにかけてOZVに対する特異的な抗体価の上昇が認められた。心筋組織生検と解剖時の心筋組織は、病理組織学的に心筋炎の像を呈しており、*in situ* hybridizationにより心筋細胞にOZV遺伝子を検出した。検査結果と病理組織所見より、本症例はOZV感染により生じたウイルス性心筋炎によって死亡したOZV感染症と診断した。

考察

OZVは、6分節のRNAをゲノムとしてもつエンベロープウイルスで、2018年に愛媛県においてタカサゴキララマダニから初めて分離された¹⁾。

他のトゴトウイルス属のウイルスには、Bourbon virus (BRBV)、Dhori virus (DHOV)、Thogoto virus (THOV) などがある³⁾。本属のウイルスの多くは、マダニまたはヒメダニから検出されており、主にマダニを媒介動物として脊椎動物へ伝播すると考えられている。これまでヒトにはBRBV、THOV、DHOVが感染することが知られていた。ヒトTHOVおよびDHOV感染症例では髄膜炎・脳炎が、BRBV感染症例では急性骨髄抑制による血小板減少、白血球減少などが現れ、これらでは致死例も報告されている³⁻⁶⁾。OZVはBRBVと系統的に近い¹⁾。

日本国内の血清抗体調査では、西日本から東日本の一部の野生動物（ニホンザル、イノシシ、シカ）から抗OZV抗体が検出されているが、これまで動物での発症は報告されていない。また、ヒトにおいては限定的な調査であるが、狩猟者24人の検討において2名の抗体陽性者がみつまっている²⁾。一方、日本国外からは、動物およびヒトのいずれにおいても血清抗体検出やウイルス検出の報告はない。

OZVが検出されたヒト症例はこれが世界で初めての報告である。心筋生検および病理解剖組織では心筋炎の像が観察され、ウイルス核酸断片が心筋細胞から検出されており、OZVによるウイルス性心筋炎が本症例の主たる病態として矛盾しない。

OZVはマダニから分離されているウイルスであることと、本症例ではマダニの咬着が認められたことから、マダニが本ウイルスを媒介した可能性が考えられる。一方で、咬着していたマダニがもともとOZVを保有していたかは不明で、本症例が実際にマダニの刺咬によりもたらされたことを示す確実な証拠は得られていない。OZVのヒトへの感染経路は明らかになっておらず、今後の調査が必要である。節足動物媒介性ウイルス感染症により心筋炎が起こる報告はないが、BRBVでは急性心不全による死亡例が報告されており、類似の病態を呈している可能性は考えられる。

今後は、類似疾患患者の発生に注視しOZV感染症の発生状況やOZV分布地域を把握する必要がある。原因不明の心筋炎症例や、節足動物媒介感染症が疑われる発熱症例等では、OZV感染症を鑑別にあげ検索を実施することが望まれる。OZVは日本の広い地域に分布している可能性が指摘されており、マダニや野生動物における感染・保有状況を引き続き調査してウイルスの分布地域を明らかにし、感染環と伝播様式についても調査することが急務である。また、狩猟者でOZVに対する抗体保有者が存在することが報告されており、本感染症のリスクを正しく評価するためのさらなる調査が必要である。OZVの性状解析はまだ端緒にすぎたばかりでありウイルス学的性状を明らかにするとともに、OZV感染により心筋炎等を発症する機構を解明することにより、予防・治療法の開発研究を進めていくことが喫緊の課題である。

OZV感染症の検査等についての技術的な相談は国立感染症研究所感染病理部の問い合わせ窓口〔pathology（アットマーク）nih.go.jp〕にご連絡ください。

* [アットマーク] を@に置き換えて送信してください。

参考文献

1. Ejiri H, *et al.*, *Virus Res* 249: 57-65, 2018
2. Tran NTB, *et al.*, *Emerg Infect Dis* 28: 436-439. 2022
3. Roe MK, *et al.*, *Emerg Infect Dis* 29: 1-7. 2023
4. Moore DL, *et al.*, *Ann Trop Med Parasitol* 69: 49-64. 1975
5. Butenko AM, *et al.*, *Vopr Virusol* 32: 724-729, 1987
6. Jonas F, *et al.*, *J Virol* 96: e01556-21, 2022

国立感染症研究所感染病理部

峰宗太郎 宮本 翔 片岡紀代 大園誠也 佐藤由子 片野晴隆 鈴木忠樹

筑波メディカルセンター病院

寺田教彦 宮崎賢治 廣瀬知人 小沢昌慶 菊地和徳

茨城県衛生研究所

大澤修一 小室慶子 阿部櫻子 内田好明 柳岡知子

国立感染症研究所

ウイルス第一部

福士秀悦 吉河智城 林 昌宏 海老原秀喜

獣医科学部

松鶴 彩 西野綾乃 前田 健

昆虫医科学部

伊澤晴彦 比嘉由紀子 葛西真治

病原体ゲノム解析研究センター

黒田 誠

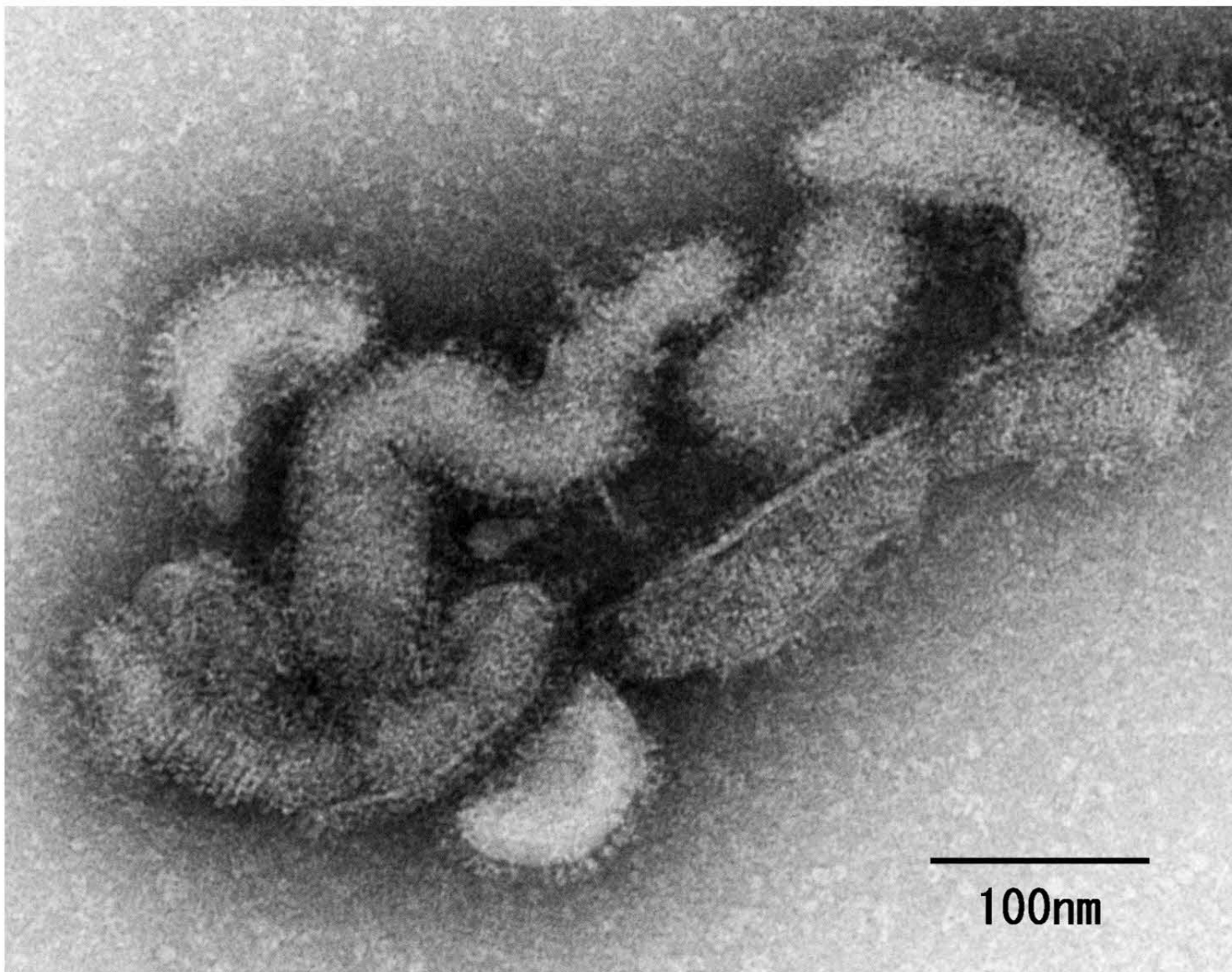


図. 患者検体から分離された OZV 粒子の電子顕微鏡写真